

Turnerův syndrom

Z WikiSkript

Turnerův syndrom patří mezi klasické syndromy způsobené numerickou chromozomální aberací, mezi které patří i syndromy Downův, Edwardsův, Patauův, Klinefelterův či syndromy 47,XXX a 47,YYY (dříve nazývané "Superfemale" a "Supermale"). Na rozdíl od těchto syndromů, které jsou (ve většině případů) způsobeny **trizomií** ať již somatického nebo pohlavního chromozomu, představuje Turnerův syndrom (způsobený nejčastěji karyotypem 45,X) zřejmě jedinou kompletní **monozomií**, jejíž nositelé jsou schopni dlouhodobě přežít.

Historie

Historie Turnerova syndromu jako samostatné patologické jednotky se začala víceméně psát až ve 20. století, přičemž dnes je syndrom spojován především se jménem amerického endokrinologa **Henryho Turnera** a jeho článkem – *A syndrome of infantilism, congenital webbed neck and cubitus valgus* – z roku 1938 [1]. V samotném názvu článku jsou přítomny nejmarkantnější příznaky tohoto syndromu. V průběhu dalších let spolu s vývojem cytogenetických a molekulárně genetických metod se zlepšila i diagnostika tohoto syndromu včetně diagnostiky prenatální. Slibný vývoj zaznamenala i léčba, především léčba substitucí chybějících hormonů. Dnes již nejsou výjimkou ženy s Turnerovým syndromem, které díky darovanému oocytu a substituční hormonální léčbě mohly porodit zdravé dítě.

Cytogenetický náález

Turnerův syndrom je nejčastěji způsoben **monozomií chromozomu X**, tedy karyotypem **45,X** (starší zápis 45,X0 je podle současné normy ISCN 2009 nepřipustný). Nepřítomnost chromozomu Y určuje vývoj směrem k ženskému pohlaví – syndrom je tak charakteristický pro ženy. Okolo 50 % případů Turnerova syndromu však je podmíněno jiným karyotypem – nejčastěji to jsou **chromozomální mozaiky**: 45,X/46,XX; 45,X/47,XXX; případně i 45,X/46,XX/47,XXX, dále strukturní aberace – izochromozom X: 46,X,i(Xq); vzácně i 46,X,i(Xp), delece krátkých nebo dlouhých ramének chromozomu X: 46,X,del(Xp); respektive 46,X,del(Xq), kruhový chromozom X: 46,X,r(X) nebo idiocentrický chromozom X: 46,X,idic(X).

Tyto strukturální aberace se mohou vyskytovat i v rámci chromozomální mozaiky – například 45,X/46,X,r(X). Mezi vzácné chromozomální nálezy patří například přítomnost marker chromozomu: 46,X + mar. nebo různé reciproké translokace chromozomu X.

Zvláštní pozornost si zaslouží případy spojené s výskytem chromozomu Y v karyotypu. Ne všechny tyto případy lze považovat za Turnerův syndrom v pravém slova smyslu, dokonce nemusí být vždy spojeny výhradně s ženským fenotypem. Jedná se zejména o mozaiku 45,X/46,XY (spojenou se smíšenou gonadální dysgenezí) nebo o karyotyp 46,XY spojený s čistou gonadální dysgenezí. Chromozom Y nemusí být přítomen celý, může se jednat pouze o malý translokovaný úsek, idiocentrický chromozom nebo marker chromozom.

Patogeneze

Z hlediska cytogenetiky existuje určité pojetí pro případy Turnerova syndromu, a tím je **absence** celého X chromozomu nebo **delece** některých jeho částí. Patologicky tedy působí absence určitých genů, které by jinak měly být přítomny. K tomuto problému je však třeba přistoupit podrobněji, neboť jedinci mužského pohlaví (karyotyp 46,XY) mají rovněž pouze jeden X chromozom a i u žen s úplným karyotypem (46,XX) je jeden z dvojice X chromozomů inaktivován.

Důležité ovšem je, že některé geny na inaktivovaném X chromozomu jsou i nadále transkribovány (a proto jsou vzhledem k patogenезi Turnerova syndromu obzvláště zajímavé). Jedná se o tři skupiny genů:

1. Geny lokalizované v tzv. **pseudoautozomálních úsecích** chromozomu X. Jedná se o dva úseky – **PAR 1** (větší úsek, cca 2,7Mb = miliónů bází, 24 genů) na konci krátkých ramének a **PAR 2** (menší úsek, cca 330kb = tisíců bází, 5 genů) na konci dlouhých ramének. Díky těmto oblastem (především pak PAR1) mohou chromozom X a Y utvořit během meiózy "homologní" pár; mezi geny v těchto oblastech může docházet ke crossing-overu. Příkladem genu v oblasti PAR1 může být gen **SHOX** (Short Stature Homeobox; Xp22.32; OMIM: *312865 (<http://www.ncbi.nlm.nih.gov/entrez/dispomim.cgi?id=312865>)) a jeho homolog gen **SHOXY** (Yp11.2; OMIM: *400020 (<http://www.ncbi.nlm.nih.gov/entrez/dispomim.cgi?id=400020>)).
2. Geny lokalizované mimo pseudoautozomální úseky chromozomu X, které ovšem mají rovněž své homologní kopie na chromozomu Y.
3. Geny lokalizované pouze na chromozomu X (bez homologní kopie na chromozomu Y), které ovšem nepodléhají lyonizaci – například gen **SSDD** (Steroid Sulfatase Deficiency Disease; Xp22.32; OMIM: +308100 (<http://www.ncbi.nlm.nih.gov/entrez/dispomim.cgi?id=308100>)); gen kóduje steroidní sulfatázu a jeho mutace způsobuje X-vázanou formu kongenitální ichtyózy).

Vzhledem k tomu, že chromozom X nemusí chybět celý – mohou chybět jen některé geny – může být i fenotyp u postižených jedinců různý, v závislosti na tom, které geny chybí. Nejzávažnější je právě prostá monozomie 45,X (uvádí se, že až 99 % plodů s tímto karyotypem je časné potraceno), formy pouze s určitými strukturálními aberacemi druhého X chromozomu nebo mozaikové formy jsou klinicky méně závažné (existuje dokonce názor, že prostá monozomie 45,X je se životem neslučitelná a v případě žijících osob s tímto karyotypem se ve skutečnosti jedná o nerozpoznanou mozaiku).

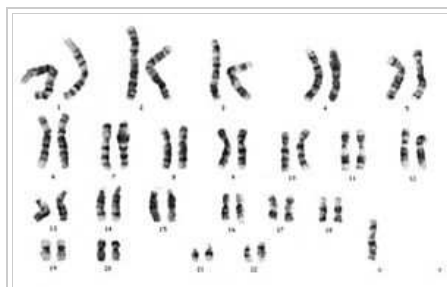
Klinický obraz

Turnerův syndrom má jako komplexní syndrom celou řadu klinických projevů. Některé jsou více typické, některé méně.

Poruchy růstu a skeletu

Obsah

- 1 Historie
- 2 Cytogenetický náález
- 3 Patogeneze
- 4 Klinický obraz
 - 4.1 Poruchy růstu a skeletu
 - 4.2 Poruchy gonád
 - 4.3 Poruchy lymfatického systému
 - 4.4 Poruchy kardiovaskulárního systému
 - 4.5 Neurokognitivní poruchy
- 5 Diagnostika
- 6 Terapie
- 7 MKN-10 klasifikace
- 8 Odkazy
 - 8.1 Reference
 - 8.2 Související články
 - 8.3 Externí odkazy
 - 8.4 Zdroj

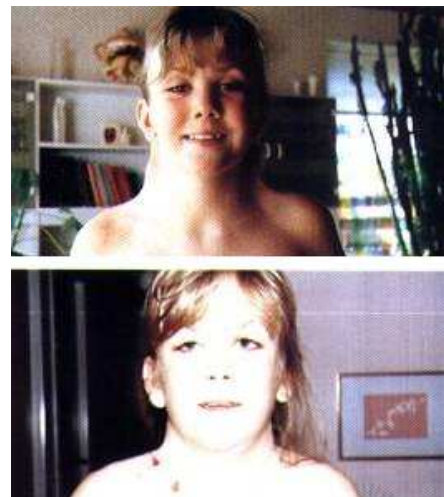

Monozomie 45. chromozomu

Porucha růstu je zřejmě nejčastějším projevem Turnerova syndromu. Nejedná se ovšem o pouhý **nízký vzrůst**, neboť se vyskytují i různé skeletální abnormality (např. cubiti valgi) a osteoporóza. Jedná se o komplexní poruchu, jejíž etiologie stále není zcela objasněná, ovšem úloha jednoho genu nemůže být vynechána.

Jde již o dříve zmíněný gen **SHOX** též známý jako **PHOG** (Pseudoautosomal Homeobox Containing Osteogenic Gene). Jedná se o homeoboxový gen lokalizovaný v PAR 1 regionu uplatňující se během ontogenetického vývoje lidského jedince. Díky alternativnímu sestřihu tvoří gen 2 typy zralé mRNA o délce 1870 nukleotidů (SHOXa – exprese v kosterním svalu, placentě, pankreatu, srdci a ve fibroblastech kostní dřevě) a 1349 nukleotidů (SHOXb – exprese ve fetální ledvině, kosterním svalu a zejména dřevěných fibroblastech). Nejvýznamnější je úloha SHOX genu při **vývoji skeletu** a to zejména středních a distálních úseků horních i dolních končetin – tedy především předloktí a bérů.

Vzhledem k absenci jedné kopie SHOX genu je vývoj skeletu u pacientek s Turnerovým syndromem do jisté míry narušen (nelze na něj však svádět celou patologii poruch růstu a skeletu); podobný (velmi variabilní) fenotypový projev však můžeme pozorovat i u dalších chorob, způsobených mutací SHOX (či SHOXY) genu – jedna mutovaná / chybějící kopie způsobuje **syndrom Léri-Weillův** (LVD; OMIM: #127300 (<http://www.ncbi.nlm.nih.gov/entrez/dispomim.cgi?id=127300>)), těžší forma, způsobená mutací v homozygotním stavu (nebo delecí obou kopií genu), je **Langerův syndrom** (OMIM: #249700 (<http://www.ncbi.nlm.nih.gov/entrez/dispomim.cgi?id=249700>)); zvláštní formu pak tvoří **idiopatická růstová retardace** (OMIM: #604271 (<http://www.ncbi.nlm.nih.gov/entrez/dispomim.cgi?id=604271>)), která má obecně lehčí fenotypové projevy a může být způsobena i mutacemi v genu pro **růstový hormon** (GH), či v genech pro jeho membránový (GHR) či volný receptor (GHSR). Vyšší postavu můžeme naopak najít u jedinců se znásobením SHOX či SHOXY genů – například u syndromu Klinefelterova, syndromu 47,XXX ("Superfemale") či 47,YYY ("Supermale").



Kostní odchylky dále zahrnují projevy jako **cubiti valgi**, **genua vara**, Madelungova deformita předloktí, zkrácení metakarpálních kůstek, odlišný tvar horní a dolní čelisti a anomálie zvukových kůstek a zevního zvukovodu (abnormální sluchové kůstky mohou způsobovat **nedoslýchavost převodního typu**; díky neobvyklému tvaru zadní části baze lebky, která je kratší a delší, dochází ke zkrácení a rozšíření Eustachovy trubice – vznikají časté záněty jako např. otitis media).

Pacientky s Turnerovým syndromem mají víceméně normální hladinu růstového hormonu i růstového faktoru podobného inzulinu (IGF-I). Absence ovariální steroidogeneze rovněž nemá na výslednou výšku nikterak velký vliv, ačkoliv dříve měla "výhradně estrogeni" teorie mnoho zastánců. Poslední teorie se přiklání k názoru, že jde o poruchu parakrinní a autokrinní sekrece IGF-I na úrovni fibroblastů (zejména v růstových zónách dlouhých kostí); případně může být i přidružená rezistence na růstový hormon či IGF-I.

Na tomto místě je rovněž vhodné vzpomenout **inzulinorezistenci**, která se podle starších studií vyskytuje u značného (některé údaje hovoří až o polovině) množství pacientek s Turnerovým syndromem, často již v dětském věku. Toto však prokazatelně nesouvisí s terapií růstovým hormonem (růstový hormon zvyšuje plazmatickou hladinu glukózy), neboť nedávné studie dokázaly, že pacientky dokáží na zvýšenou hladinu glukózy dobře reagovat zvýšením produkce inzulinu, který pokrývá i případnou rezistenci. Dřívější studie, že u pacientek s Turnerovým syndromem se postupem času často vyvíjí diabetes mellitus 2. typu, hypertenze nebo hyperlipidémie, byly některými novějšími studiemi zmíněny, uvažuje se i o vlivech spojených se získanou obezitou (vliv psychiky – izolace – nedostatek pohybu?).

Poruchy gonád

Dalším základním projevem Turnerova syndromu je **gonadální dysgeneze** se všemi somatosexuálními a endokrinologickými důsledky, které z toho plynou. Je jisté, že nejtěžší formu – **pruhovitá, fibrózní ovaria** bez zárodečných buněk – najdeme u pacientek s karyotypem 45,X. Naopak u některých strukturních aberací a mozaikových forem může být postižení ovarií jen malé (pokud vůbec je) nebo nastupuje později.

Které geny jsou za vývojovou chybu zodpovědné stále není zcela jasné. Existuje několik "kritických regionů" (Xp11, Xq13-25, Xq26-28) a kandidátních genů: **ZFX** (Zinc Finger Protein X-linked; Xp22.2-21.3; OMIM: *314980 (<http://www.ncbi.nlm.nih.gov/entrez/dispomim.cgi?id=314980>)); **DIAPH2** (Homolog of Drosophila Diaphanous 2; Xq22; OMIM: *300108 (<http://www.ncbi.nlm.nih.gov/entrez/dispomim.cgi?id=300108>)) a **DFFRX** (Drosophila Fat Facets Related X-linked; Xp11.4; OMIM: *300072 (<http://www.ncbi.nlm.nih.gov/entrez/dispomim.cgi?id=300072>)). Gen ZFX kóduje transkripční faktor typu "zinkového prstu"; gen DFFRX kóduje ubiquitin specifickou proteázu 9. Všechny 3 geny jsou nějakým způsobem spojeny s vývojem gonád (je třeba si uvědomit, že některé z těchto genů byly objeveny na základě komparativně genomických metod a jejich funkce byla hlavně prozkoumána na modelovém organismu – v tomto případě na octomilce); u genu ZFX se uvažuje i úloha v poruchách růstu.

V případě čisté monozomie chromozomu X (a u buněčných linií s karyotypem 45,X v případě mozaikové formy) je pak třeba počítat s dalším faktorem, který gonadální dysgenezi ještě zhoršuje, a tím je nespecifický chromozomální efekt, neboť buňky s nepárovým pohlavním chromozomem nemohou vstoupit do meiózy, což vede k **atrézii oocytů**.

Gonadální dysgeneze vede k absenci ovariálních steroidních hormonů pod obrazem **hypergonadotropního hypogonadizmu**. Estrogenová insuficience je doprovázena několikanásobně vyššími hladinami gonadotropních hormonů (především FSH), jejichž sekrece si ovšem zachovává bifázický průběh. Nedostatek estrogenů pak vede k nedostatečnému vývoji ženských pohlavních orgánů a prsní žlázy. Pouze 11–22 % pacientek má dostatek ovariálních hormonů k vyvolání menstruace (ovariální insuficience však má tendenci vyvíjet se postupně); minimální množství pacientek (2–5 %) má dlouhodobě pravidelný menstruační cyklus a jsou fertili. Morfologický obraz ovarií je závislý na karyotypu; děloha zůstává dlouho málo vyvinutá tzv. infantilního typu. Právě primární amenorrhea a nedostatečný vývoj sekundárních pohlavních znaků jsou spolu s malým vzrůstem nejčastější důvody, které dovedou pacientky s Turnerovým syndromem k lékařům.

U jedinců s Turnerovým syndromem, kteří mají v karyotypu část nebo celý chromozom Y existuje zvýšené **riziko vzniku gonadoblastomu**. Uplatňuje se zde především oblast chromozomu Y známá jako **GBY** (Gonadoblastoma Locus on the Y Chromosome), jejíž geny plní u muže fyziologické funkce, ovšem v dysgenetických gonádách mohou působit onkogeně. Nejvýznamnějším genem z této skupiny je patrně gen **TSPY** (Testis Specific Protein Y-linked; Yp11.2; OMIM: *480100 (<http://www.ncbi.nlm.nih.gov/entrez/dispomim.cgi?id=480100>)); předpokládá se, že hraje významnou roli při indukci meiózy u spermatogonií, ovšem jeho chybná či nepatřičná exprese může být onkogení. Další "podezřelé" geny jsou **RBMV** (RNA Binding Motif Protein Y Chromosome; Yq11; OMIM: *400006 (<http://www.ncbi.nlm.nih.gov/entrez/dispomim.cgi?id=400006>)), **PRKY** (Protein Kinase Y-linked; Yp11.2; OMIM: *400008 (<http://www.ncbi.nlm.nih.gov/entrez/dispomim.cgi?id=400008>)), **PRY** (PTBL Related Gene on Y; Y; OMIM: *400019 (<http://www.ncbi.nlm.nih.gov/entrez/dispomim.cgi?id=400019>)), a **AMELY** (Amelogenin Y Chromosomal; Yp11; OMIM: *410000 (<http://www.ncbi.nlm.nih.gov/entrez/dispomim.cgi?id=410000>)).

Poruchy lymfatického systému

Abnormální vývoj lymfatického systému se podílí na řadě poruch a obtíží u Turnerova syndromu, ovšem zodpovědné geny na chromozomu X stále unikají přesné identifikaci. Tzv. "lymfogenní gen" je prozatím lokalizován na krátké raménko X chromozomu, další informace zatím nejsou dostupné. Předpokládá se, že nepodléhá lyonizaci a má funkční homolog na chromozomu Y. Jeho absence je příčinou vývojové poruchy lymfatického systému, které se projeví poruchou lymfatické drenáže spojenou s dilatací lymfatických cév a městnáním lymfy. Vznikají rozsáhlé otoky – lymfédémy, které postihují horní část hrudníku, krk, nártý a další struktury. Tyto otoky deformují sousední měkké tkáně a jsou zodpovědné za řadu poruch měkkých tkání u Turnerova syndromu. Tímto způsobem vzniká **štítovitý hrudník**, **nízká vlasová hranice**, abnormality ušních boltců a nehtů. I postranní kožní řasy – pterygia (**pterygium colli**), typické pro Turnerův syndrom, vznikají na tomto podkladě.

Poruchy kardiovaskulárního systému

Rovněž patogeneze typických kardiovaskulárních anomálií (koarktace aorty, arteriální aneuryzma, abnormality levého srdce) je spojována s poruchou lymfatické drenáže v prenatálním věku. Existují rovněž domněnky, podle kterých i defekty močového ústrojí (např. podkovovitá ledvina) vznikají na podkladě blokované lymfatické drenáže.

Neurokognitivní poruchy

Často se uvádí, že Turnerův syndrom není spojen s poruchami intelektu. Ve skutečnosti to není tak docela pravda, ačkoliv k takovým poruchám jako u jiných chromozomálních abnormalit (Downův syndrom, Cri-du-chat syndrom) rozhodně nedochází. Chromozom X má zvláštní postavení, neboť je na něm lokalizováno okolo čtvrtiny všech genů spojených s mentální retardací. Hodnoty IQ jsou u pacientek s Turnerovým syndromem téměř shodné, jako v běžné populaci. Poněkud snížené však mohou být hodnoty neverbálního – **percepčního IQ** (PIQ). Pacientky s Turnerovým syndromem mohou mít problémy s krátkodobou pamětí, koncentrací a mohou být nerozhodné při plnění jednoduchých úloh.

V etiologii neurokognitivních a psychosociálních poruch u Turnerova syndromu se zřejmě uplatňuje fenomén genomického imprintingu. Ačkoliv nebyly prozatím identifikovány konkrétní geny, ukazuje se, že není tak docela jedno, zda X chromozom (u karyotypu 45,X) je maternálního nebo paternálního původu. Zúčastněné geny patrně nemají homologní kopii na chromozomu Y, přesto nepodléhají lyonizaci a pravděpodobně hrají roli v sexuální dimorfismu některých psychických projevů. Celý proces je stále zahalen tajemstvím, zkoumají se rovněž anatomické odchylky některých struktur mozku (amygdala, hipokampus). Výsledky dosavadních studií ukazují, že pacientky se zachovalým maternálním X chromozomem mají větší sklon k **neurokognitivním poruchám** a mají spíše problémy se sociální adaptací. Naopak pacientky s paternálním X chromozomem mají **horší vizuální paměť**. Vzhledem k určité fyzické odlišnosti pacientek s Turnerovým syndromem je třeba očekávat psychologické komplikace i z tohoto důvodu (a to nejen v kritickém období dospívání).

Diagnostika

Diagnostické metody lze rozdělit na metody diagnostiky prenatální a diagnostiky postnatální.

Z metod **prenatální diagnostiky** se uplatňuje především ultrasonografie (markerem je především hygroma colli cysticum) a stanovení karyotypu (po amniocentéze nebo odběru choriových klků). Nověji se uplatňuje také metoda kvantitativní fluorescenční polymerázové řetězové reakce – **QFPCR**, která se používá k numerické verifikaci vybraných chromozomů (včetně chromozomu X), jejíž výsledek je však ještě nutné potvrdit karyotypizací. Biochemický screening není u Turnerova syndromu specifický. Podle současné tendence není Turnerův syndrom (bez závažnějších, patrných vývojových vad) primární indikací k umělému přerušení těhotenství (záleží však na rozhodnutí těhotné).

V **postnatální diagnostice** se uplatňuje vyšetření karyotypu (které je nutné k potvrzení diagnózy; diferenciální diagnostika: syndrom Noonanové, syndrom Léry-Weillův, čistá či smíšená gonadální dysgeneze), které je indikováno lékařem při přítomnosti některých příznačných projevů syndromu.

Terapie

Dnes je již běžná léčba podáváním rekombinantního **růstového hormonu**, který dokáže konečnou výšku do určité míry vylepšit, obzvláště je-li podáván již od dětského věku. Účinek léčby není takový jako například u deficitu růstového hormonu (jak již bylo řečeno, problém není ve snížené hladině růstového hormonu), ovšem často může znamenat alespoň psychologický přínos. Jelikož růstový hormon dokáže zadržovat Na⁺ (a vodu), může u pacientek s Turnerovým syndromem vést léčba pomocí růstového hormonu k recidivám lymfédémů (zejména díky nízkým schopnostem lymfatické drenáže).

Dále existuje možnost **substituční hormonální terapie**, která má za úkol zlepšit vývoj sekundárních pohlavních znaků a (v závislosti na závažnosti postižení ovarií) pokusit se zajistit pravidelný menstruační cyklus, případně i ovulaci. Jisté zlepšení se dá očekávat i u osteoporózy, která však u pacientek s Turnerovým syndromem není primárním důsledkem nedostatku estrogenů. Je třeba zhodnotit biologický věk pacientky (který bývá opožděn) před podáním substituční léčby estrogeny, které způsobí uzávěr epifyzárních štěrbin a znemožní další růst. Prvních 21–23 dnů cyklu se podává estrogen, od 11 dne cyklu se přidává i gestagen; následujících 5 dní se ponechává bez medikace a mělo by se dostavit menstruační krvácení.

Moderní medicína již umí částečně řešit i problém infertility u pacientek s Turnerovým syndromem. I u pacientek s úplnou gonadální dysgenezí je možné otěhotnění, díky darovanému oocytu a metodám asistované reprodukce. Embryo se implantuje do dělohy pacientky, která musí být pod substituční hormonální stimulací. Těhotenství takovéto pacientky je třeba podpořit příslušnou hormonální léčbou a je třeba pohlížet na něj jako na vysoce rizikové.

MKN-10 klasifikace

Turnerův syndrom podle MKN-10[2]:

- Q96 Turnerův syndrom
 - Q96.0 Karyotyp 45,X
 - Q96.1 Karyotyp 46,X iso (Xq)
 - Q96.2 Karyotyp 46,X s abnormálním pohlavním chromozomem, vyjma iso (Xq)
 - Q96.3 Mozaika, 45,X/46,XX nebo XY
 - Q96.4 Mozaika, 45,X/jiná buněčná linie s abnormálním pohlavním chromozomem
 - Q96.8 Jiné varianty Turnerova syndromu
 - Q96.9 Turnerův syndrom NS (nespecifikovaný)

Odkazy

Reference

1. ↑ TURNER, Henry H. A syndrome of infantilism, congenital webbed neck, and cubitus valgus.. *Endocrinology*. 6-7/2005, roč. 23, s. 566-574, ISSN 0013-7227.
2. ↑ World Health Organization. *Mezinárodní klasifikace nemocí a přidružených zdravotních problémů (MKN-10)* [online]. ©2008. [cit. 8. 10. 2009]. <<http://www.uzis.cz/cz/mkn/index.html>>.

Související články

- Chromozomální aberace
- Numerické chromozomální aberace
- Indikace k vyšetření karyotypu
- Endokrinní onemocnění gonád

Externí odkazy

- www.turneruvsyndrom.cz (<http://www.turneruvsyndrom.cz/>)
- Turner Syndrome - eMedicine (<http://emedicine.medscape.com/article/949681-overview>)
- Turner Syndrome - National Institutes of Health (<http://turners.nichd.nih.gov/>)

Zdroj

- ŠÍPEK, Antonín. *Genetika - Turnerův syndrom* [online]. ©2007. [cit. 2009-05-29]. <http://genetika.wz.cz/clanky/turneruv_syndrom.php>.

Citováno z „http://www.wikiskripta.eu/index.php?title=Turnerův_syndrom&oldid=300013“

Kategorie: Genetika | Pediatrie | Gynekologie | Porodnictví | Endokrinologie

- Zobrazeno 32 072krát
- Text je dostupný pod licencí Creative Commons Uveďte autora 3.0 Česko při dodržení případných autorských práv a dalších podmínek.

WikiSkripta, projekt sítě lékařských fakult MEFANET • ISSN 1804-6517 • e-mail: info@wikiskripta.eu