Projekt sponzorován z fondů FRVŠ
2334/2010 – G3

Parvovirus B19

Ludíková Barbora, Pospíšilová Dagmar
Dětská klinika – Fakultní nemocnice Olomouc
Lékařská fakulta – Univerzita Palackého v Olomouci

Copyright LF UPOL

Parvovirus B 19

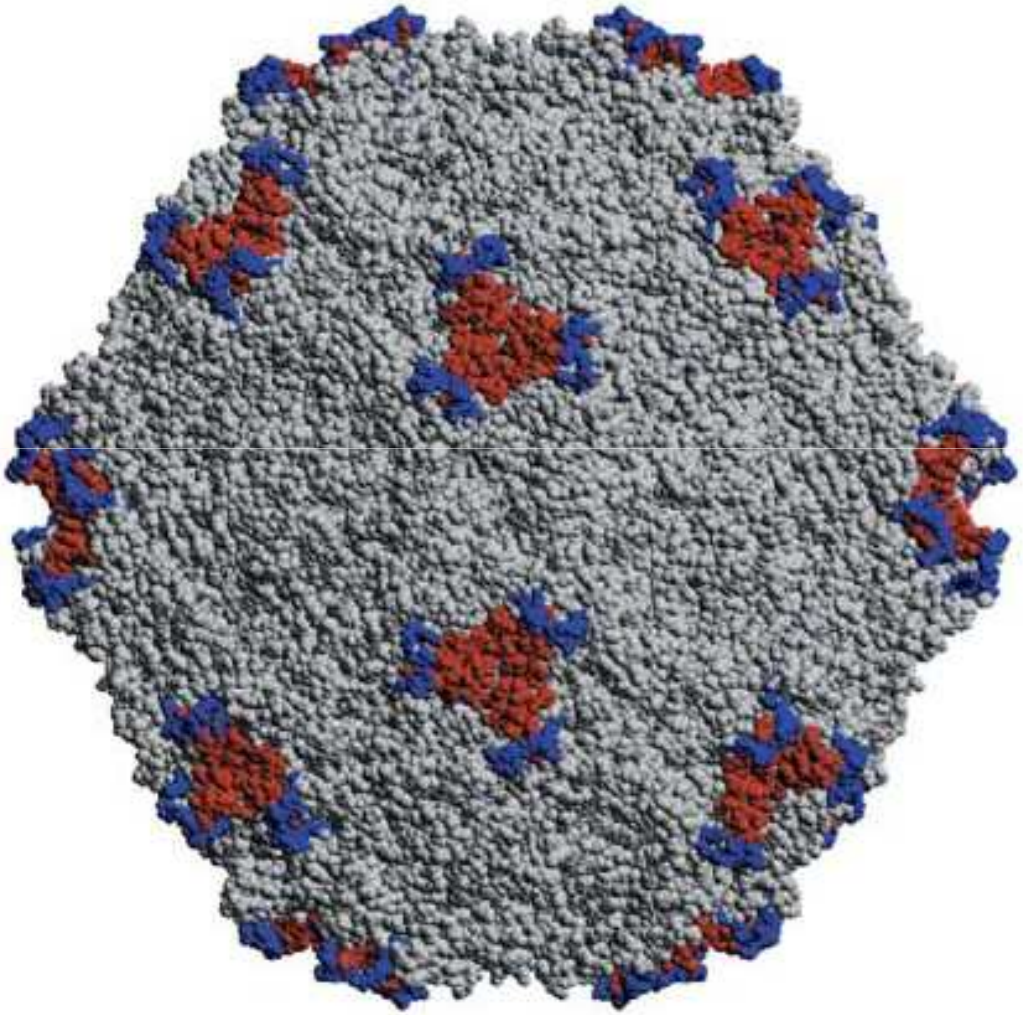

- jediný z rodiny Parvoviridae způsobuje onemocnění u lidí

- jednovláknová DNA

- částice se skládají jen z bílkoviny a DNA

-kapsida se skládá ze tří proteinů VP 1-3

Zdroj: internetový vyhledavač – www.google.com- images, http://www.stanford.edu/group/virus/parvo/2005/B19.jpg&imgrefurl

Copyright LF UPOL

Zařazení viru

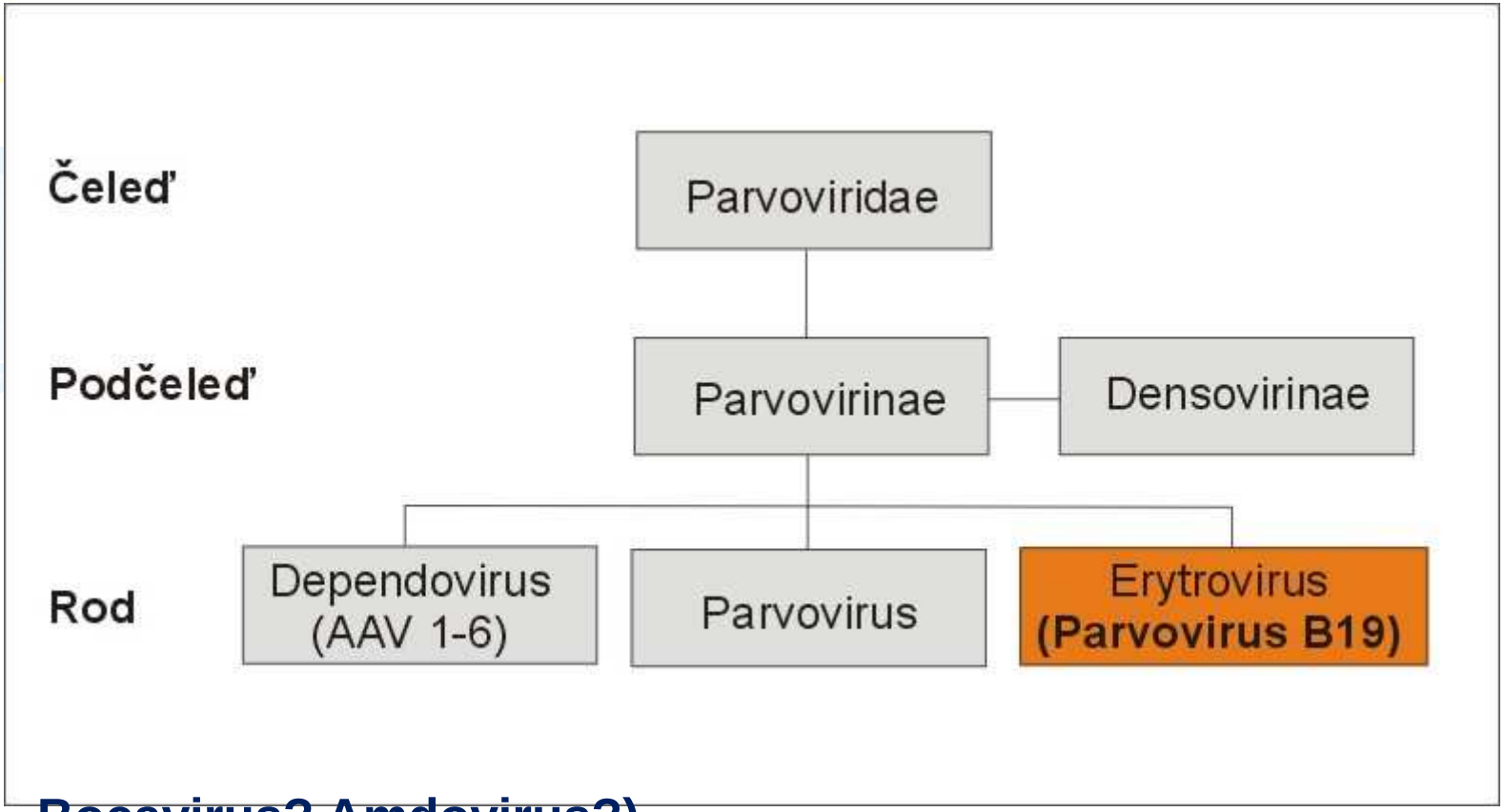

Bocavirus? Amdovirus?)

Copyright LF UPOL

Patofyziologie - tropismus

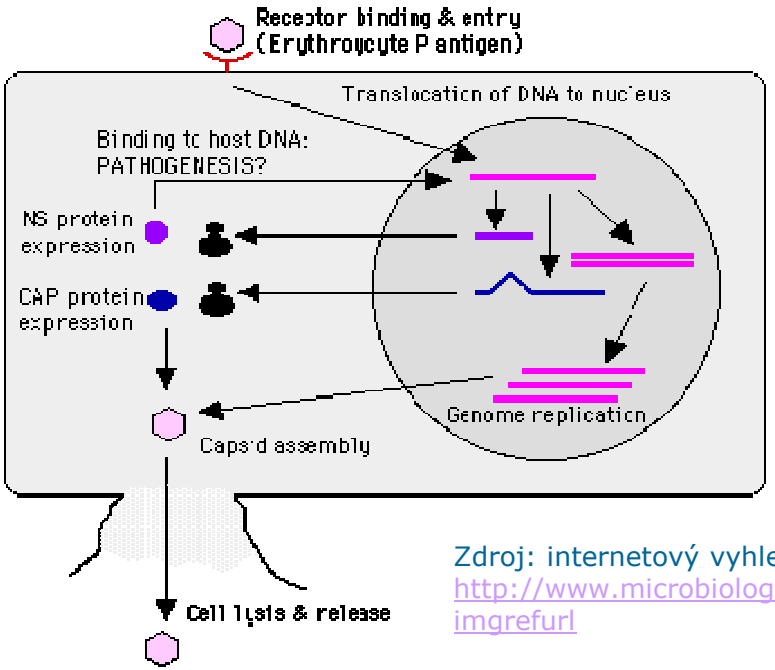

Zdroj: internetový vyhledavač – www.google.com- images, http://www.microbiologybytes.com/virology/3035pics/Parvorep.gif&imgrefurl

- dostává se do buňky vazbou na P antigen

- tropismus – buňky exprimující P antigen: pronormoblasty, normoblasty, megakaryoblasty, endoteliální buňky a myokardialní buňky fetu

Copyright LF UPOL

Lokalizace genů pro hlavní antigeny viru

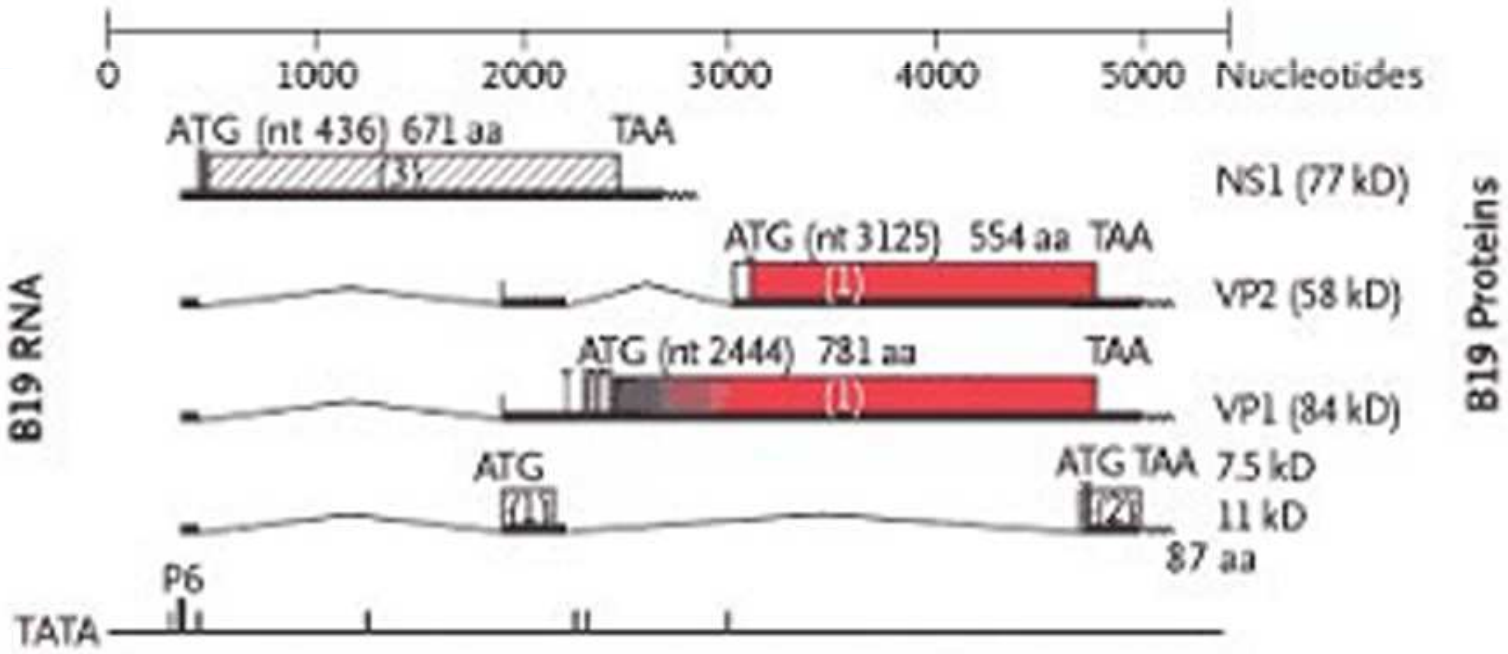

Zdroj: internetový vyhledavač – www.google.com- images

Copyright LF UPOL

Struktura NS1 proteinu

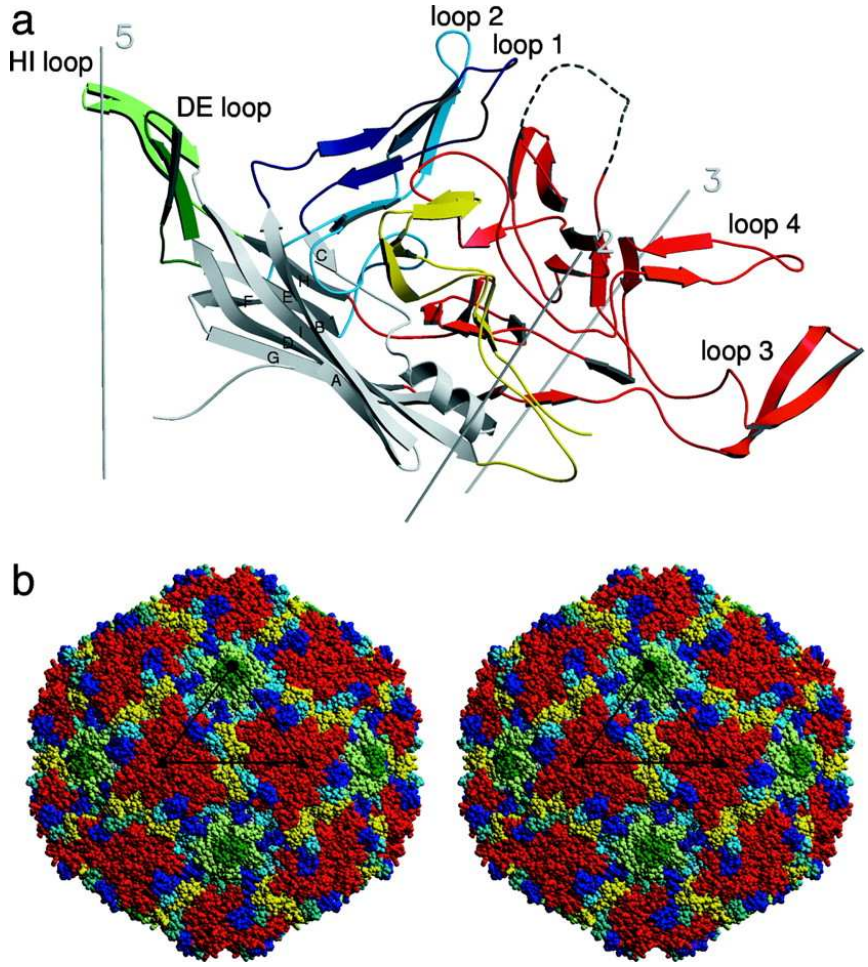

Copyright LF UPOL

Zdroj:http://www.pnas.org/content/101/32/11628.long **The structure of human parvovirus B19:** Bärbel Kaufmann et al.

Cílové antigeny (buňky)

přímý cytotoxický efekt (strukturální změny charakteru apoptózy)

produkce proteinu (NS1) s toxicitou pro populaci buněk neumožňujících replikaci

Copyright LF UPOL

Koreceptory, genotypové varianty

Koreceptory

- **Ku60**
- **α5β1**

Genotypové varianty

- **LaLi like**
- **VP9 like**

Problémy při diagnostice?

Copyright LF UPOL

Snížená produkce erytrocytů

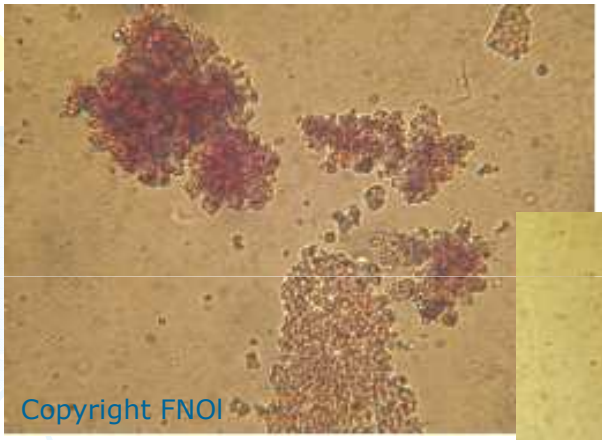

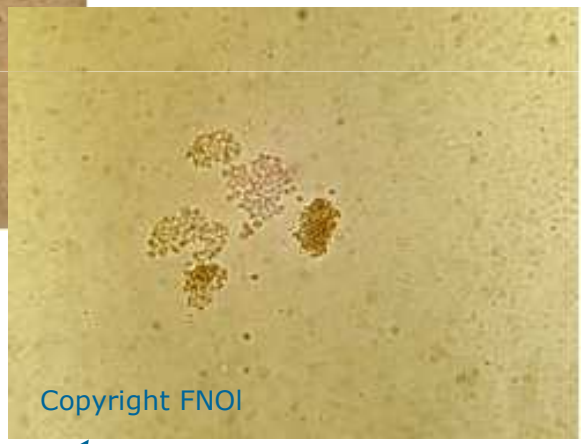

Snížení počtu BFU-E a snížení produkce erytrocytů

Copyright LF UPOL

Klinický obraz onemocnění

1. Infekce u zdravého jedince

A. Asymptomatická infekce (20-50%)

B. Influenza-like příznaky

C. Erythema infectiosum

D. Artropatie (10-20% dětí, 60% žen, 30% mužů)

E. Hydrops plodu, potrat, úmrtí plodu

Copyright LF UPOL

Parvovirus B19 – prevalence, epidemiologie

- séropozitivita 5-10% ve věku 2-5 let
  50% ve věku do 15 let
  60% ve věku do 30 let
  90% dospělých starších 60let
  dětští pacienti s hemofilií: 90-97%

  B19 virémie u dárců krve: 1:167-1:35000

- jarní epidemie u 4- 10letých dětí
- šíří se kapénkovou infekcí převážně ve školních zařízeních
- transplacentární přenos možný - infekce fetu – hydrops fetalis
- přenos krevní transfuzí

Copyright LF UPOL

Průběh onemocnění

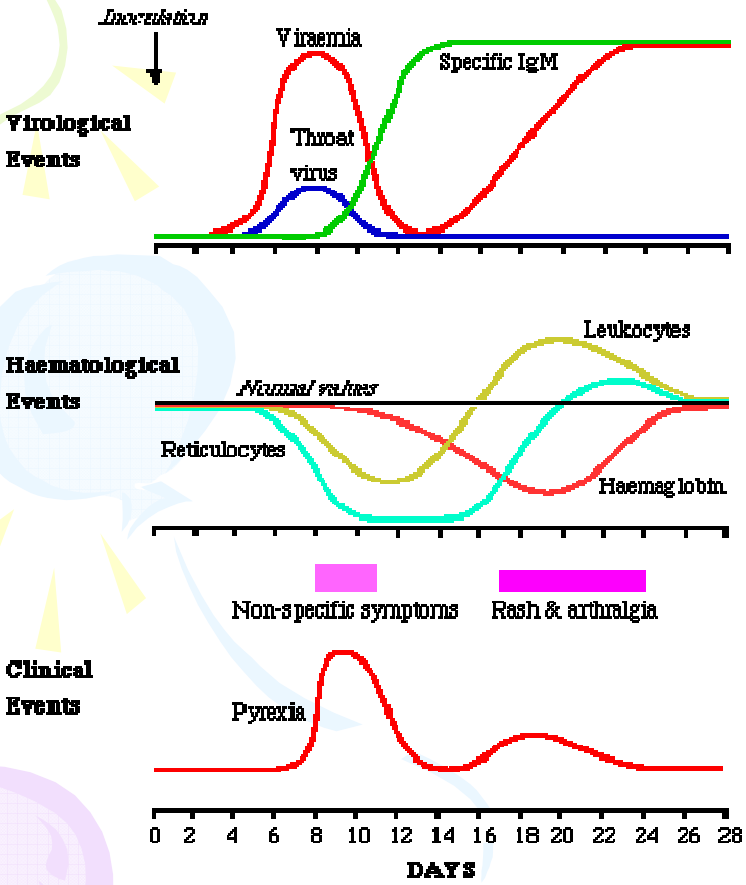

- IgM protilátky detekovatelné 10-12 dní po infekci
- IgG protilátky 2 týdny po infekci a přetrvají celý život
-první protilátky proti VP2

Klinický průběh- klinická studie

- intranasální inokulace
- za týden – febrilie, bolesti hlavy, myalgie
- 17 až 18 dní po infekci druhá fáze – vyrážka a artralgie
- hematologické postižení- snížení Hb- obnovení během 7 až 10dní

Zdroj: internetový vyhledavač – www.google.com, http://virology-online.com/viruses/Parvo1.gif&imgrefurl

Copyright LF UPOL

Patofyziologie - erytropoéza

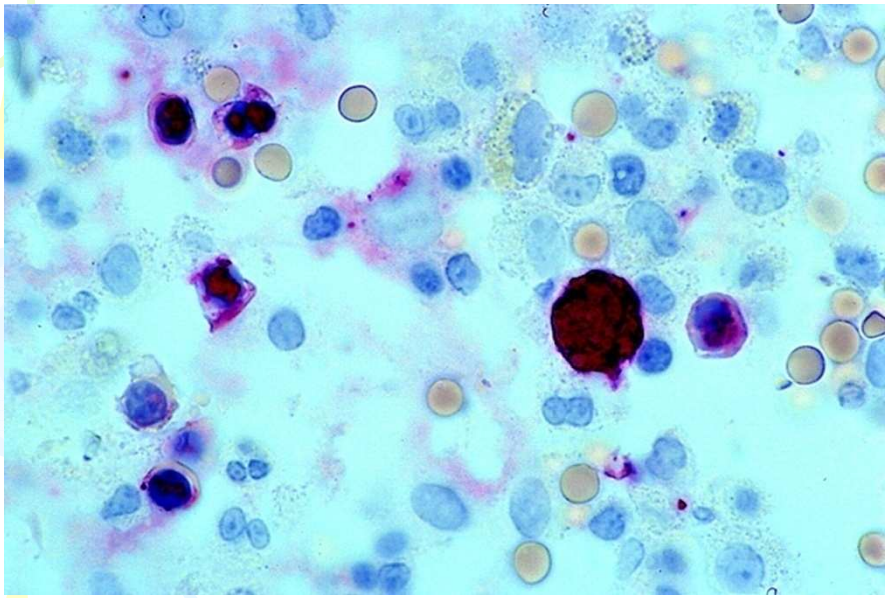

Zdroj: internetový vyhledavač – www.google.com- images, http://pmj.bmj.com/content/79/930/246.2.full- *Postgrad Med J 2003;79:246-247 doi:10.1136/pmj.79.930.246-a*

- virus se množí v normoblastech a pronormoblastech
- retikulocytopenie
- dochází k snížení hladiny hemoglobinu
- do 10g/l u jinak zdravých pacientů
- o 20 - 60g/l u pacientů s hemolytickými anémiemi

Copyright LF UPOL

Klinické projevy infekce

Typ onemocnění	Průběh	Postižení jedinci
Pátá nemoc	Akutní	Zdravé děti
Artropatie (20% dětí, 30-60% dospělých)	Akutní nebo chronická	Zdraví dospělí
Tranzientní aplastická krize	Akutní	Pacienti se zvýšenou erytropoezou (sférocytóza)
Perzistentní anémie	Chronická	Imunodeficientní a imuno - kompromitovaní pacienti
Hydrops a kongenitální anémie	Akutní nebo chronická	Plod

Copyright LF UPOL

Kožní manifestace infekce

Zdroj: internetový vyhledavač – www.google.com- images, http://easypediatrics.com/parvovirus-b19-virus-infection-in-children

Zdroj: internetový vyhledavač – www.google.com- images, http://www.meridianlifescience.com/products/cGMP%20Web%20pages/Parvovirus_B19.aspx

Copyright LF UPOL

Infekce plodu

Riziko infekce těhotné při kontaktu s nemocným: 30%

Riziko úmrtí plodu:

1. trimestr: riziko potratu

2. trimestr: vznik těžké anémie a hydropsu

3. trimestr: vzácně náhlé úmrtí, anémie plodu

Copyright LF UPOL

Infekce plodu

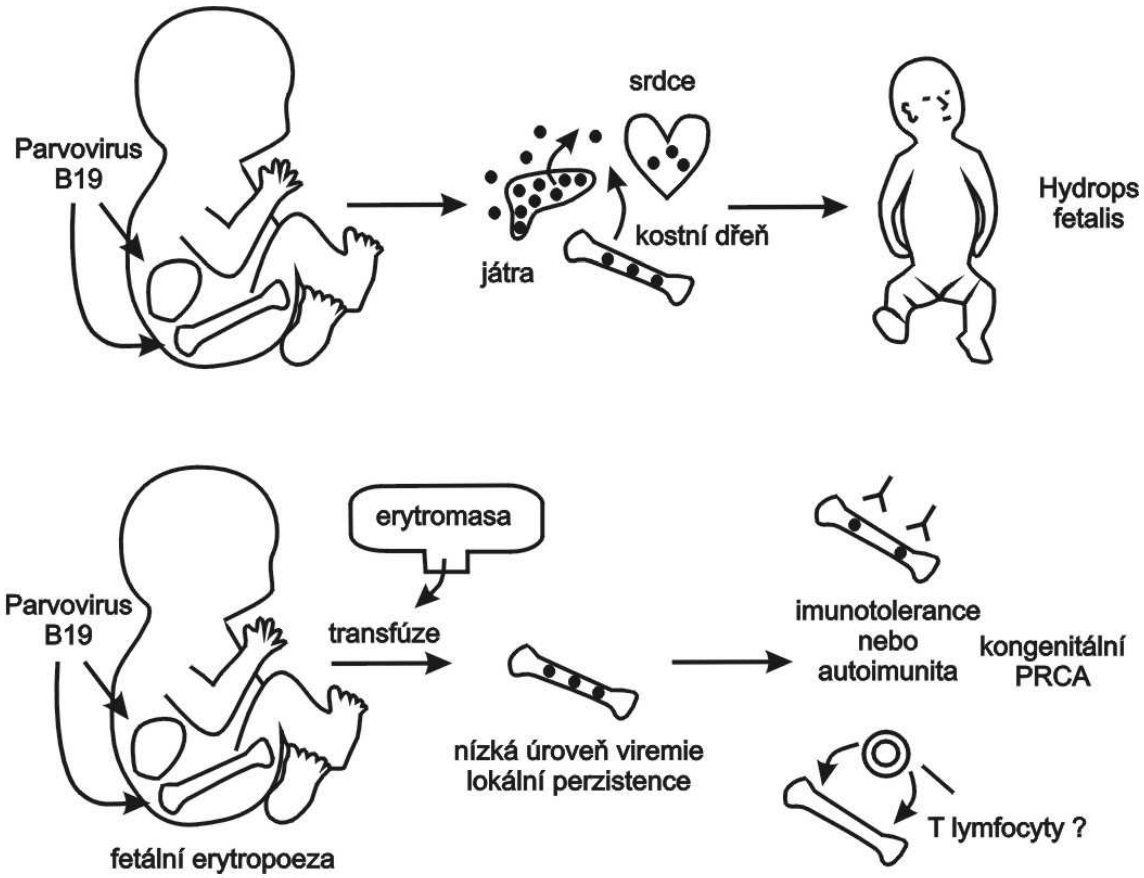

Copyright LF UPOL

Infekce plodu

Zdroj: internetový vyhledavač – www.google.com- images, http://www.stanford.edu/group/virus/parvo/2004oleary/pics/fetus.jpg&imgrefurl

Copyright LF UPOL

Klinický obraz onemocnění

2. Hematologické příznaky

A. **Aplastická krize (TAC), tranzientní erytroblastopenie kojenců a malých dětí (TEC: 10- 20%)**

B. **Chronická anémie (u imunosuprimovaných jedinců)**

C. **Jiné hematologické příznaky: neutropenie, trombocytopenie, přechodná pancytopenie (před manifestací ALL), AA, HLH**

Copyright LF UPOL

Klinický obraz onemocnění

3. Heterogenní manifestace infekce

A. **Neurologické: encefalopatie, aseptická meningitida, neuropatie**
B. **Kardiologické: myokarditida**
C. **Hepatologické: hepatitida**
D. **Nefrologické: glomerulonefritida**

4. Jiné

Copyright LF UPOL

Různé průběhy infekce

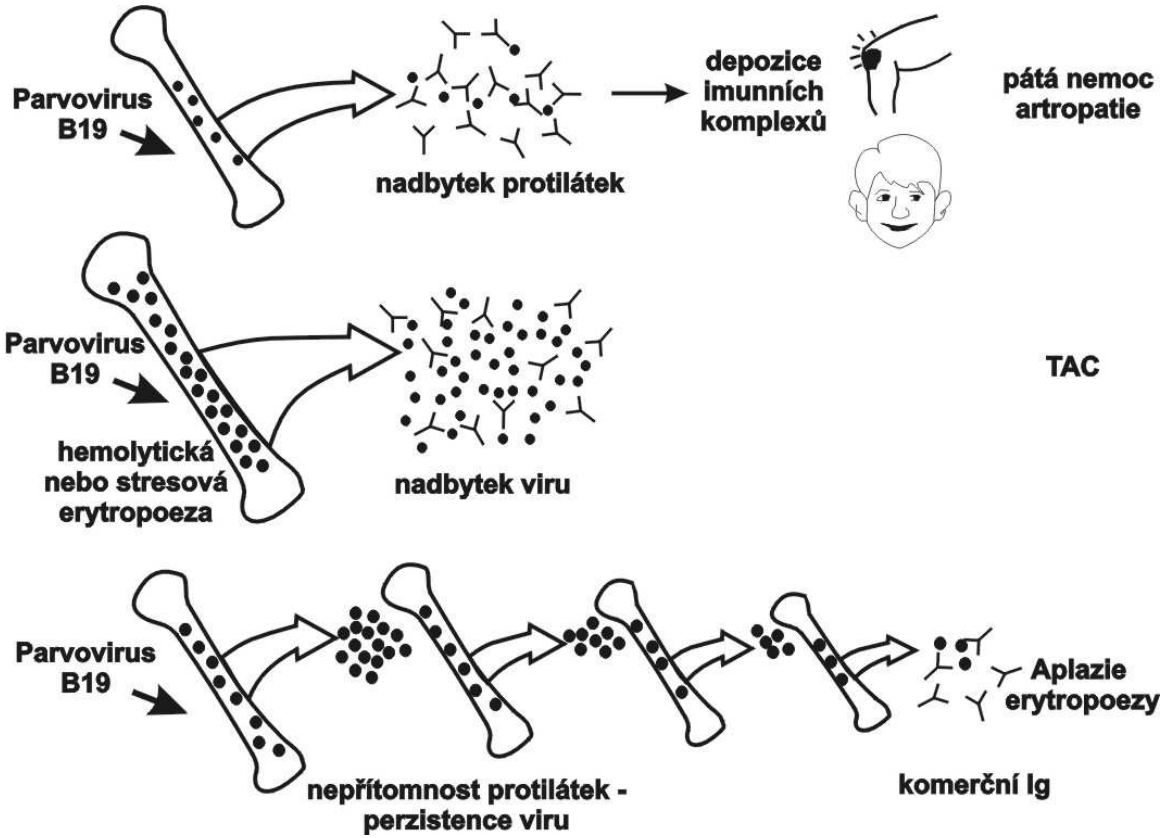

Copyright LF UPOL

Infekce u pacientů s poruchou imunity

- **většinou u pacientů s primárním nebo sekundárním imunodeficitem**
- **defektní humorální odpověď (kvalitativní i kvantitativní)**
- **často výskyt protilátek pouze proti VP2**
- **koncentrace B19 v séru nižší než u akutní infekce (TAC)**
- **vzácně u imunokompetentních jedinců**

Copyright LF UPOL

Infekce u pacientů s poruchou imunity

- diskrétní a necharakteristické příznaky (bledost, slabost bez exantému a artralgií)
- mírná anemie až pancytopenie
- nález obrovských proerytroblastů i protilátek IgG a IgM pouze u části paceintů
- trvání: měsíce až roky
- k průkazu nutné molekulárně-genetické vyšetření

Copyright LF UPOL

Onemocnění predisponující k rozvoji chronické infekce

- Nezelofův syndrom, SCID, defekty tvorby specifických a neutralizačních protilátek
- ALL, AML, CLL, MDS
- lymfomy
- Astrocytom, Wilmsův tumor
- HIV
- BMT, orgánové transplantace
- SLE, JRA

Copyright LF UPOL

Diagnóza

Klinická

Laboratorní

- ✓ **sérologie:**
  - **- IgG a IgM protilátky (ELISA)**
  - **- protilátky proti NS1 - dlouhotrvající nebo chronická infekce**
- ✓ **morfologický nález v kostní dřeni**
- ✓ **PCR detekce DNA viru**

Copyright LF UPOL

Diagnóza

Onemocnění	IgM	IgG	B19 DNA hybridizace	B19 DNA amplifikace
Pátá nemoc	+ + +	+ +	-	+
Artropatie	+ +	+ +	-	+
Tranzientní aplastická krize	+ / -	+ / -	+ +	+ +
Perzistentní anémie	+ / -	+ / -	+ +	+ +
Hydrops a kongenitální anémie	+ / -	+	+ / -	+ +
Předchozí infekce	-	+ +	-	+ / -

Copyright LF UPOL

Morfologické změny erytropoezy

- obrovské proerytroblasty - velikost 25- 35µm, výrazně bazofilní cytoplazma
- velké eozinofilní jaderné inkluze
- cytoplazmatické vakuolizace
- jemný chromatin
- prominující nepravidelná jadérka
- pseudopodie cytoplazmy

Copyright LF UPOL

Diagnóza

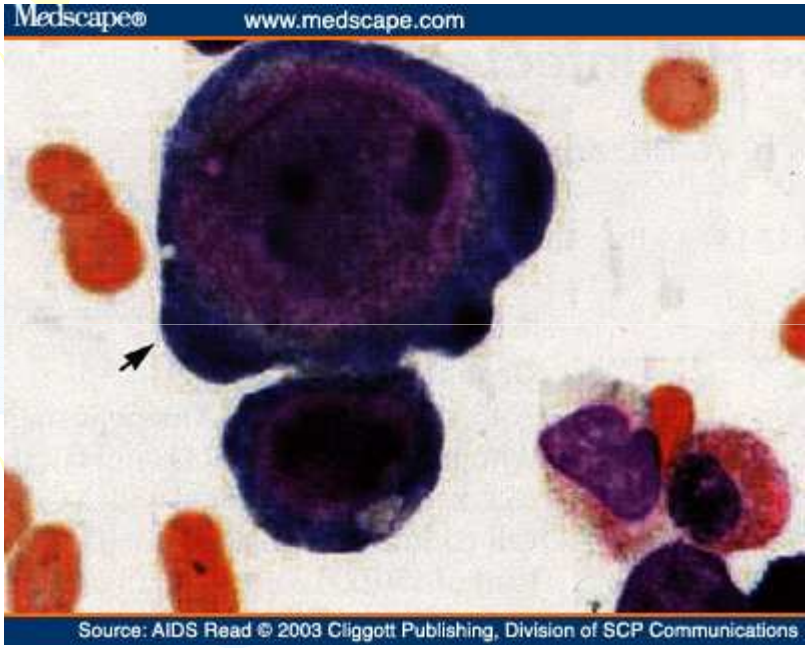

Zdroj: internetový vyhledavač – www.google.com-images,http://img.medscape.com/fullsize/migrated/452/484/a452484.fig3.jpg&imgrefurl

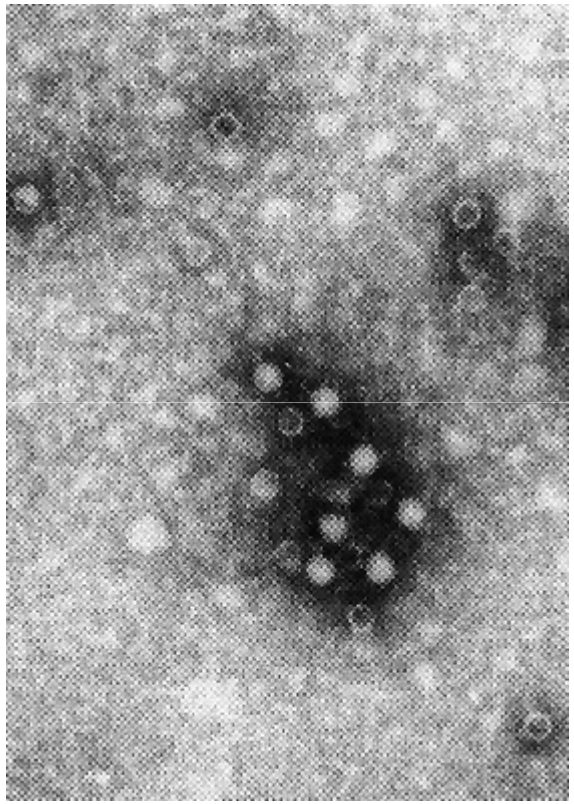

Zdroj: internetový vyhledavač – www.google.com-http://www.bmj.com/content/311/7019/1549.full- *BMJ 1995; 311 : 1549 (Published 9 December 1995)*
Fortnightly Review: Parvovirus B19: an expanding spectrum of disease

Copyright LF UPOL

Léčba

- možnost spontánní úpravy po odeznění sekundárního imunodeficitu
- komerční Ig prepráty: 0,4g/kg/den 5 dní, dle stavu eventuálně další podání

Copyright LF UPOL

Tranzientní aplastická krize

- náhlé snížení erytropoesy charakterizované retikulocytopení, snížením erytroidních prekurzorů v kostní dření a rychlým snížením koncentrace hemoglobinu v krvi
- způsobené infekcí Parvovirem B 19
- dočasné, ale může být život ohrožující

Copyright LF UPOL

Transientní aplastická krize

1,u pacientů s hematologickým onemocněním:

- srpkovitá anémie
- thalasémie
- hereditární sférocytóza
- nedostatek pyruvát kinázy
- chronická autoimunní hemolytická anémie
- kongenitální diserytropoetická anémie

Copyright LF UPOL

Transientní aplastická krize

2, u pacientů při erytroidním stresu

- ztráty krve
- sideropenická anémie
- transplantace kostní dřeně nebo ledvin

3, může se objevit u pacientů i bez dalšího predisponujícího onemocnění

Copyright LF UPOL

Pacienti

- **Soubor:** 4 pacienti
- **Věk:** 7 – 11let
- **Pohlaví:** 2x dívky, 2x chlapci
- **Nynější onemocnění:**
  přijati k dovyšetření pro anémii

Copyright LF UPOL

Předchorobí

- primárně vyšetřeni z důvodu probíhající infekce s febriliemi
- u dvou se jednalo o gastroenteritidu
- u jednoho o respirační infekt
- u posledního o celkovou slabost
- jedna pacientka byla sledována pro susp. M. Gilbert
- **při vyšetření krevního obrazu, byla náhodně zjištěna závažná anémie - v rozmezí 44-79 g/l hemoglobinu**

Copyright LF UPOL

Fyzikální vyšetření

- bledost
- subikterus sklér
- zvětšená slezina

Copyright LF UPOL

Laboratorní vyšetření

- krevní obraz s diferenciálním rozpočtem a počtem retikulocytů
- markery hemolýzy: LDH, bilirubin a haptoglobin
- test kryohemolýzy
- nátěry z periferní krve

Copyright LF UPOL

Krevní obrazy při diagnóze

Hb g/l	Ery $x10^{12}$/l	htk	MCV fl	Ret %	Hb ery (pg)	Le $x10^{9}$/l	Tr $x10^{9}$/l
55	1,65	0,13	83,6	1,9	39,9	7,7	143
54	1,9	0,154	80	1,1	28,4	34,4	531
44	1,68	0,11	-	0,6	-	4,6	157
79	2,78	0,26	78,4	6	36,2	8,21	335

Copyright LF UPOL

Ostatní laboratorní vyšetření

LDH ukat/l	Bilirubin umol/l	Haptoglobin g/l	Test kryohemolýzy	nátěr
5,79	79	0,39	17,7%	sférocyty
5,61	32	0,04	39%	sférocyty
8,42	19	0,04	23,7%	sférocyty
8,94	39	0,04	62,5%	sférocyty

Copyright LF UPOL

Nátěr periferní krve

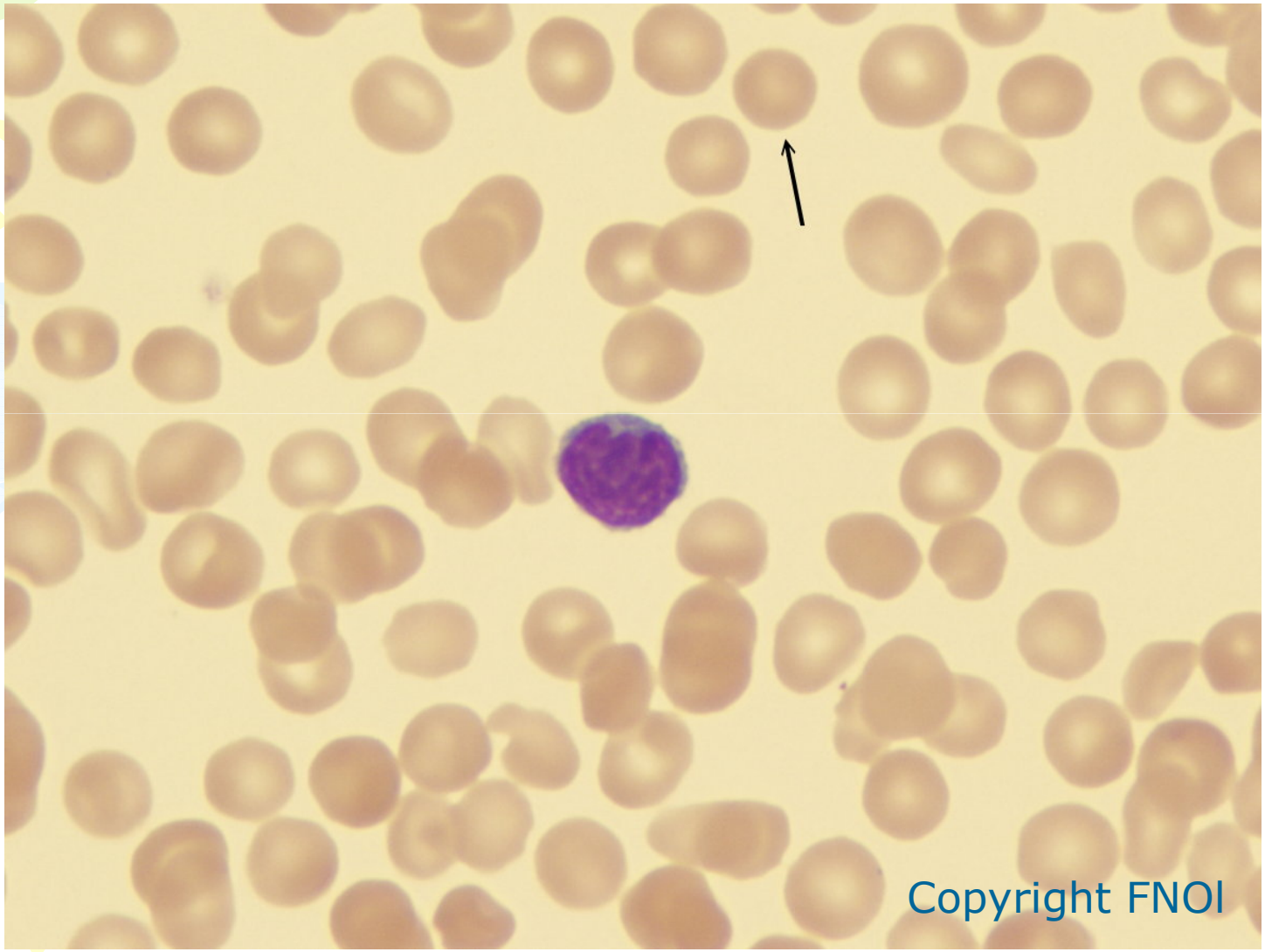

Copyright LF UPOL

Další testy

- elektroforéza Hb: bez patologického nálezu
- test k průkazu Heinzových tělísek: negativní
- isopropanolový test: negativní
- přímý antiglobulinový test: negativní
- PCR test na parvovira z periferní krve: pozitivní

Copyright LF UPOL

Sonografie břicha

- všichni pacienti mají zvětšenou slezinu
- jedna pacientka má konkrement ve žlučníku

Copyright LF UPOL

Diagnóza

Tranzientní aplastická krize při infekci Parvovirem B19 na podkladě vrozené lehké formy hereditární sférocytózy

Copyright LF UPOL

Závěr

- těžká anémie při parvovirové infekci – nutné vyloučit hemolytickou anémii
- lehčí formy vrozených hemolytických anémií se mohou manifestovat aplastickou krizí při parvovirové infekci
- nutné vyšetřit počet retikulocytů u každého pacienta sledovaného pro ikterus

Copyright LF UPOL

Transient Parvovirus-Associated Hypoplasia of Multiple Peripheral Blood Cell Lines in Children With Chronic Hemolytic Anemia
Brian E. Cauff, MD, Charles T. Quinn, MD

- 2001-2005

- 9 dětí s vrozenou hemolytickou anémií – hospitalizace pro febrilie a zvýraznění anémie
- 1x- srpkovitá anémie
- 8x- hereditární sférocytóza

- všechny – výrazná anémie /nižší hodnoty Hb než obvykle při primárním onemocnění/, retykulocytopenie
- 1x- anémie a trombocytopenie
- 8x- pancytopenie
- PCR potvrzena infekce Parvovirem B19

Copyright LF UPOL

Transient Parvovirus-Associated Hypoplasia of Multiple Peripheral Blood Cell Lines in Children With Chronic Hemolytic Anemia
Brian E. Cauff, MD, Charles T. Quinn, MD

- za stejné období 2001-2005 doplněny všechny děti s hereditární sférocytózou hospitalizované pro aplastickou krizi
- jen 3x vyšetření na Parvovira B19

- 4x izolovaná anémie – nikdo nebyl vyšetřen na parvovirovou infekci
- 2x trombo/leukopenie + anémie
- 2x pancytopenie

Copyright LF UPOL

Transient Parvovirus-Associated Hypoplasia of Multiple Peripheral Blood Cell Lines in Children With Chronic Hemolytic Anemia
Brian E. Cauff, MD, Charles T. Quinn, MD

Celkové výsledky studie

- 17 pacientů s hemolytickou anémií a aplastickou krizí
- 12x testována metodou PCR parvovirová infekce
- 4x izolovaná anémie – 0 testovaných na parvovirovou infekci
- 3x bicytopenie – trombo/leukopenie + anémie
- 10x pancytopenie

Copyright LF UPOL

Anamnéza

- **Věk:** 10 let
- **Pohlaví:** mužské
- **Nynější onemocnění:**
  - přijat ve spádové nemocnici
  - Hb 49g/l - mikrocytární anémie s MCV-61,7 fl
  - horečka s maximem 40,3°C
  - podána erytrocytární masa
  - přeložen do FNOL na Dětskou kliniku

Copyright LF UPOL

Osobní anamnéza

- Nemocnost nízká
- DK Brno 2000 - odstranění hemangiomu na hýždi
- Urologie Kroměříž 2008 - deglutinace předkožky
- Od 6 let věku anémie – sledován u PLDD
- 3 měsíce léčen pro sideropenickou anémii - podáván Maltofer

Copyright LF UPOL

- **Krevní obraz při přijetí:**

Hb g/l	Ery $x10^{12}$/l	htk	MCV fl	Ret %	Hb ery (pg)	Le $x10^{9}$/l	Tr $x10^{9}$/l
63	3,65	0,23	61,9	0	27,9	3,3*	206

* V diferenciálním rozpočtu ojedinělé atypické lymfocyty

- **Fyzikální vyšetření** - systolický šelest na hrotě
  - kůže bledá
  - četné drobné uzliny
  - febrilie

- **Diferenciální diagnóza** – podezření na hemoblastózu

Copyright LF UPOL

Průběh hospitalizace

- **Odebrána kostní dřeň -** těžká hypoplázie erytropoézy (pouze 5,2%), jinak norm. nález
- **DNA Parvoviru B19 -** metodou PCR pozitivní ve dřeni i v periferní krvi (1.1milionu GE ve dřeni, 20miliónů GE v periferní krvi)
- **ECHO** - fyziologický kardiologický nález
- **Léčba** - IVIG 0,4g/kg po dobu 5 dní

Copyright LF UPOL

Dimise

Krevní obraz:

Hb g/l	Ery $x10^{12}$/l	htk	MCV fl	Ret %	Hb ery (pg)	Le $x10^{9}$/l	Tr $x10^{9}$/l
95	4,52	0,31	68,6	2,0	30,6	3,5	447

Fe: 4,7 umol/l
Fe-VVK: 66,7 umol/l
Fe-CVK: 71,4 umol/l
Folát: 12,00 ug/l
Vitamin B12: 428 ng/l
Solubilní transferinový receptor: 24,2 mg/l
Feritin: 18,0 ug/l

Copyright LF UPOL

Dimise

- **Regenerace červené řady**

- **Diagnóza:**

Tranzientní aplastická krize s leukopenií při infekci parvovirem B19

Sideropenická anémie

Copyright LF UPOL

Kontrola 14 dní po propuštění

Krevní obraz

Hb g/l	Ery $x10^{12}$/l	htk	MCV fl	Ret %	Hb ery (pg)	Le $x10^{9}$/l	Tr $x10^{9}$/l
107	4,55	0,34	75,6	0,7	31,1	5,74	297

Exantém typcký pro infekci Parvovirem B19

Copyright LF UPOL

Literatura

- Tarantino MD, Shahidi NT. Parvovirus B19-induced red blood cell aplasia complicating iron-deficiency anemia. Clin Pediatr (Phila) 1995;34(2):108-9
- Kudoh T, Yoto Y, Suzuki N, Oda T, Katoh S, Chiba S. Human parvovirus B19-induced aplastic crisis in iron deficiency anemia. Acta Paediatr Jpn 1994,36(4):448-9.
- Negami T, Ohta M, Okuda K, Shimizu S. Parvovirus B19-induced aplastic crisis in a patient with iron deficiency anemia. Rinsho Ketsueki 1994;35(7):670-5.
- Frésard A, Jaubert J, Pozzetto B, Couroucé AM, Lucht F. Erythroblastopenia caused by parvovirus B19, without chronic hemolytic anemia, associated with iron deficiency. Presse Med 1991,19;20(33):1623-4.
- Kojima S, Matsuyma K, Ishii E. High serum iron in human parvovirus-induced aplastic crisis in iron deficiency anemia. Acta Hematologica 1988,80(3)171-2.
- Lefrere JJ, Bourgeois H. Human parvovirus associated with erythroblastopenia in iron deficiency anemia. Journal of Clinical Pathology 1986,39(11): 1277-8

Copyright LF UPOL